

# Vulvovaginal hematoma pasca melahirkan pervaginam di layanan primer: Sebuah tinjauan literatur sistematis

*By* Utari Purnama

### INFORMASI ARTIKEL

Received: February, 11, 2024

Revised: July, 25, 2024

Available online: July, 27, 2024

at : <https://ejournal.malahayati.ac.id/index.php/hjk>

## Vulvovaginal hematoma pasca melahirkan pervaginam di layanan primer: Sebuah tinjauan literatur sistematis

Utari Purnama

3  
Departemen Ilmu Obstetri dan Ginekologi Fakultas Kedokteran, Universitas Muhammadiyah Sumatera Utara  
Korespondensi penulis: \*Email: [utaripumama90@gmail.com](mailto:utaripumama90@gmail.com)

### Abstract

**Background:** Vulvovaginal hematoma is a bleeding complication that can occur after vaginal delivery. In this incident, it was found that the delivery assistant was alert in primary care, even though if this complication was not immediately recognized and treated, it could prolong treatment time and even cause death.

**Purpose:** To provide information about cases of vulvovaginal hematoma complications that occur after vaginal delivery to increase the vigilance of birth attendants in primary care.

**Method:** Systematic literature review research on case reports that have been published in international journals in the last 5 years, originating from various countries, using the Google Scholar application and Mendeley.com with the keywords vulvovaginal hematoma. The search results found 7 manuscripts that met the inclusion criteria.

**Results:** Vulvovaginal hematoma after vaginal delivery occurs due to trauma to the internal pudendal blood vessels due to the birth process and/or actions to assist with delivery. This hematoma can occur spontaneously or several hours after delivery and is characterized by the emergence of pain and swelling in the perineal area. This complication can appear with mild to severe clinical manifestations such as shock, so an immediate diagnosis is needed to decide what treatment will be carried out.

**Conclusion:** This literature review provides evidence that there is still no clear consensus regarding the management of vulvovaginal hematoma after vaginal delivery. Immediate resuscitation needs to be carried out to prevent the patient from losing more blood, minimize tissue damage, relieve the patient from pain and avoid the danger of infection.

**Keywords:** Conservative Management; Vaginal Delivery; Vulvovaginal Hematoma.

**Pendahuluan:** Vulvovaginal hematoma merupakan salah satu komplikasi perdarahan yang dapat terjadi pasca melahirkan pervaginam. Pada insiden ini ditemukan kurangnya kewaspadaan penolong melahirkan di layanan primer, padahal jika komplikasi ini tidak segera dikenali dan tangani dapat memperpanjang waktu rawatan bahkan menyebabkan kematian.

**Tujuan:** Untuk memberikan informasi tentang kasus komplikasi hematoma vulvovaginal yang terjadi pasca melahirkan pervaginam sehingga mampu meningkatkan kewaspadaan penolong melahirkan di layanan primer.

**Metode:** Penelitian tinjauan literatur sistematis terhadap laporan kasus yang telah terpublikasi di jurnal internasional 5 tahun terakhir, berasal dari berbagai negara, menggunakan aplikasi Google Scholar dan Mendeley.com dengan kata kunci vulvovaginal hematoma. Hasil penelusuran didapati 7 naskah yang masuk dalam kriteria inklusi.

**Hasil:** Hematoma vulvovaginal pasca melahirkan pervaginam terjadi akibat trauma pembuluh darah pudenda internal akibat proses melahirkan dan atau tindakan dalam menolong melahirkan, hematoma ini dapat terjadi

DOI: <https://doi.org/10.33024/hjk.v18i5.168>

*Vulvovaginal hematoma* pasca melahirkan pervaginam di layanan primer: Sebuah tinjauan literatur sistematis

secara spontan maupun beberapa jam setelah melahirkan yang ditandai dengan timbulnya nyeri dan pembengkakan di daerah perineum. Komplikasi ini dapat muncul dengan manifestasi klinis ringan hingga berat seperti terjadinya syok sehingga diperlukan penegakan diagnosis yang segera untuk memutuskan tatalaksana yang akan dilakukan.

**Simpulan:** Tinjauan literatur ini memberikan bukti bahwa, tatalaksana hematoma vulvovaginal pasca melahirkan pervaginam masih belum ada konsensus jelas yang mengaturnya. Resusitasi segera perlu dilakukan untuk mencegah pasien kehilangan darah lebih banyak, meminimalisir kerusakan jaringan, membebaskan pasien dari rasa nyeri serta menghindari bahaya infeksi.

**Kata Kunci:** Manajemen Konservatif; Melahirkan Pervaginam; Vulvovaginal Hematoma.

## PENDAHULUAN

Komplikasi perdarahan potensial dapat terjadi pada melahirkan pervaginam (Corvino, Giurazza, Vallone, Mosca, Fischer, Corvino, & Niola, 2021; Khadim, Yaqoob, Parveen, Khan, & Afzal, 2022; Khadim, Hussain, Sahar, & Khalid, 2023). Hal ini diakibatkan oleh trauma jaringan saat proses melahirkan atau akibat tindakan yang dilakukan dalam tatalaksana melahirkan pervaginam (Corvino et al., 2021; Moitra, & Oraon, 2020; Urbankova, Grohregin, Hanacek, Krcmar, Feyereisl, Deprest, & Krofta, 2019). Trauma dalam melahirkan terjadi pada 5-7% dari seluruh angka melahirkan, sebanyak 1-2% nya merupakan kasus perdarahan pasca melahirkan (Corvino et al., 2021; Hussein, Ramadan, Saheb, Yared, & Ghazal, 2022; Gommessen, Nøhr, Qvist, & Rasch, 2019).

Hematoma vulvovaginal merupakan bentuk dari perdarahan pasca melahirkan yang termasuk satu dari 4 "T" mnemonik penyebab terjadi perdarahan pasca melahirkan, yaitu "tonus" (tonia uteri), "trauma" (laserasi, hematoma, ruptur), "tissue" (jaringan yang tertahan), "trombi" (koagulopati) (Ayegbusi, Archibong, Adeyanju, Adeyiolu, Gyadale, Fadare, & Abe, 2022; Sadeh, Behseresht, & Khayatian, 2021; van Minde, Koopman-van Gemert, & Rombout-de Weerd, 2015). Angka kejadiannya berkisar 1 dari 500-2000 kelahiran (Saxena, Chaudhary, Laul, & Kadam, 2022; Janisiewicz, Mazurkiewicz, & Stefaniak, 2022; Ndu-Akinla, Dienne, & Dienne, 2021).

Hematoma vulvovaginal dapat didefinisikan sebagai perdarahan yang terjadi didalam jaringan vulva dan vagina karena secara anatomi, area ini kaya dengan pembuluh darah yang berasal dari arteri pudendal. Perdarahan biasanya disebabkan trauma pada cabang labial arteri pudendal internal pada fasia superfisial di areal segitiga panggul anterior dan posterior (Hussein et al., 2022; Nnaji,

Nwankwo, Aniebue, & Asogwa, 2019; Haylen, Vu, & Wong, 2022). Trauma ini dapat terjadi pada proses melahirkan pervaginam ataupun akibat trauma non melahirkan seperti trauma perineum akibat kecelakaan (Orisabinone, Oweisi, Orijji, & Wagio, 2020; Ernest & Knapp, 2015; Gölbaşı, Gölbaşı, Bayraktar, & Ertaş, 2021; Zejnnullahu, Zejnnullahu, & Kosumi, 2022). Dalam melahirkan pervaginam, perdarahan ini sering terjadi akibat tindakan hemostasis yang kurang baik pasca laserasi perineum atau tindakan episiotomi yang dilakukan (Nnaji et al., 2019; Shivhare, Meena, Kumar, & Gamanagatti, 2021; Arnold, Sadler, & Leli, 2021).

Angka kejadian yang jarang terjadi membuat komplikasi ini sering diabaikan, sehingga menurunkan tingkat kewaspadaan penolong melahirkan di layanan primer (Ayegbusi et al., 2022; Janisiewicz et al., 2022; Stobie & Krishnan, 2021; Linde, Rasmussen, Moster, Kessler, Baghestan, Gissler, & Ebbing, 2022). Lambatnya penanganan dan tatalaksana kurang baik dapat menyebabkan morbiditas yang dapat memperpanjang waktu rawatan atau bahkan dapat menyebabkan kematian pada ibu (Nnaji et al., 2019; Ndu-Akinla et al., 2021). Rendahnya tingkat kewaspadaan ini juga diakibatkan oleh beberapa faktor lain, seperti rendahnya tingkat pengetahuan tentang komplikasi hematoma vulvovaginal antara lain, etiologi, patofisiologi, faktor risiko dan cara menegakkan diagnosis serta tatalaksana yang harus dilakukan (Ayegbusi et al., 2022). Sampai saat ini, tatalaksana *hematoma vulvovaginal* pasca melahirkan pervaginam masih menjadi hal yang kontroversial dan belum ada satupun konsensus yang mengaturnya, sehingga belum ada aturan teknis yang menjelaskan tatalaksana terapi baik konservatif maupun intervensi dari komplikasi ini (Ndu-Akinla et al., 2021).

Utari Purnama

3

Departemen Ilmu Obstetri dan Ginekologi Fakultas Kedokteran, Universitas Muhammadiyah Sumatera Utara  
Korespondensi penulis: \*Email: utaripurnama90@gmail.com

DOI: <https://doi.org/10.33024/hjk.v18i5.168>

*Vulvovaginal hematoma* pasca melahirkan pervaginam di layanan primer: Sebuah tinjauan literatur sistematis

Tinjauan literatur sistematis ini penting untuk dilakukan karena dapat memaparkan berbagai kasus komplikasi vulvovaginal hematoma pasca melahirkan yang pernah terjadi secara nyata dan telah dilaporkan pada jurnal internasional dalam kurun waktu 5 tahun terakhir, sehingga dapat dianalisis dan ditarik kesimpulan tentang bagaimana proses terjadi komplikasi hematoma vulvovaginal pasca melahirkan pervaginam dan tatalaksana terapi yang dilakukan untuk menyelamatkan pasien dari morbiditas dan mortalitas pasca melahirkan.

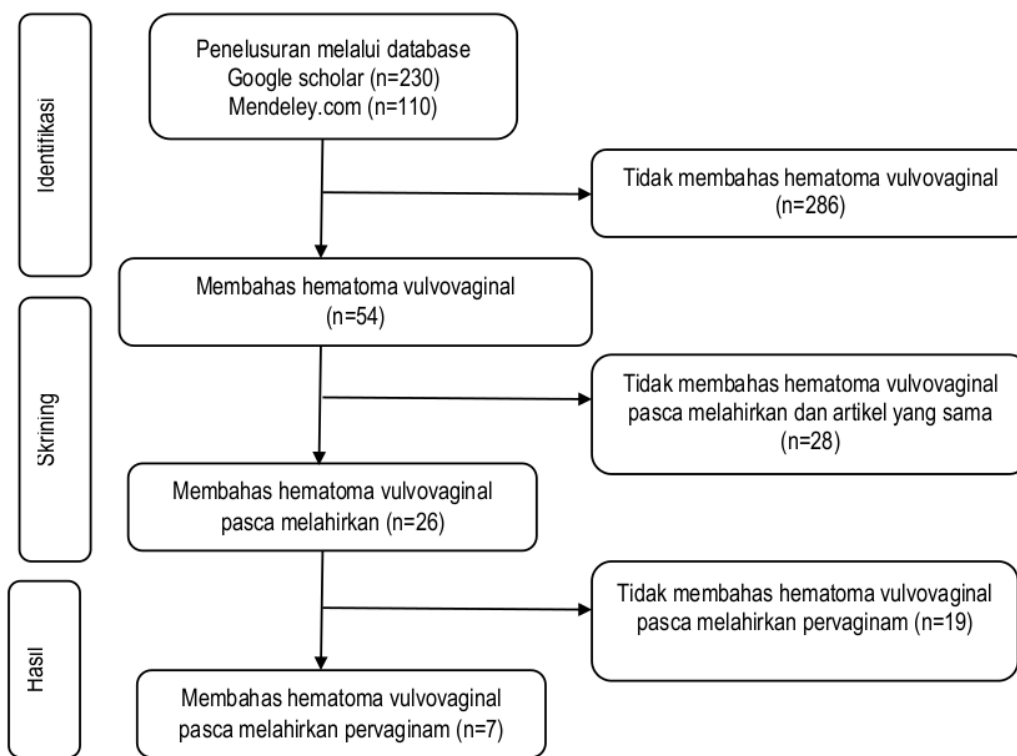
jurnal internasional dalam rentang waktu 5 tahun terakhir, membahas tentang hematoma vulvovagina pasca melahirkan pervaginam, dan artikel berupa laporan kasus.

Sebanyak 230 artikel dari google scholar dan 110 artikel dari mendeley.com, terdapat 286 artikel yang tidak membahas hematoma vulvovaginal, sehingga tersisa 54 artikel. Sebanyak 54 artikel tersebut, terdapat 28 artikel yang sama dan tidak membahas hematoma vulvovaginal pasca melahirkan, sehingga tersisa 26 artikel yang membahas hematoma vulvovaginal pasca melahirkan. Berdasarkan 26 artikel tersebut, terdapat 19 artikel yang tidak membahas hematoma vulvovaginal pasca melahirkan pervaginam, sehingga tersisa 7 artikel yang membahas hematoma vulvovaginal pasca melahirkan pervaginam, selanjutnya dilakukan literatur review.

**METODE**

Penelitian literatur sistematis menggunakan literatur internasional yang didapatkan dari *database* Google Scholar dan Mendeley.com dengan kata kunci *vulvovaginal hematoma*. Kriteria inklusi pada penelitian ini adalah artikel harus terpublikasi pada

**HASIL**



**Gambar PRISMA Flow Diagram**

Utari Purnama

Departemen Ilmu <sup>3</sup>Obstetri dan Ginekologi Fakultas Kedokteran, Universitas Muhammadiyah Sumatera Utara  
Korespondensi penulis: \*Email: utaripurnama90@gmail.com

DOI: <https://doi.org/10.33024/hjk.v18i5.168>

**Tabel Hasil Pemetaan Data Artikel**

<b>Penulis (Negara)</b>	<b>Metode</b>	<b>Hasil</b>
(Stobie & Krishnan, 2021). (Australia)		Laporan kasus terhadap 1 responden usia 30 tahun, jumlah gravida 1, usia kehamilan 40 minggu 1 hari dan melahirkan pervaginam dengan episiotomi, menggunakan instrumentasi forcep. Berat janin 2740gr, waktu kejadian pasca melahirkan 3.5 jam, diameter himatom 7x8x12 cm, tekanan darah sebelum tindakan 100/50 mmHg, frekuensi nadi 60, kadar HB sebelum tindakan 7.1 g/dL, diberikan tindakan konservatif, terapi yang dilakukan analgesik, resusitasi cairan intravena, transfusi PRC (1 unit) dan antibiotik intravena (cephalexin dan metronidazole). Lama rawatan di rumah sakit 3 hari dengan total terapi post partum 20 hari.
(Janisiewiczetal., 2022). (Polandia)		Laporan kasus terhadap 1 responden usia 30 tahun, jumlah gravida 1, usia kehamilan 40 minggu 5 hari dan melahirkan pervaginamdengan episiotomi. Berat janin 3563 gr, waktu kejadian pasca melahirkan 2 jam, diameter himatom 10 cm, tekanan darah sebelum tindakan 100/60 mmHg, frekuensi nadi 100, diberikan tindakan intervensi, terapi yang dilakukan <i>Transvaginal hematoma evacuation surgery</i> drainase. Lama rawatan di rumah sakit 2 hari dengan total terapi post partum 6 minggu.
(Ndu-Akinla et al., 2021). (Nigeria)		Laporan kasus terhadap 1 responden usia 34 tahun, jumlah gravida 2 dan melahirkan pervaginamdengan robekan vaginal. Berat janin 4300gr, waktu kejadian pasca melahirkan 2 minggu, diameter himatom 12x14 cm, diberikan tindakan intervensi, terapi yang dilakukan <i>Hematoma evacuation surgery</i> . Lama rawatan di rumah sakit 2 hari dengan total terapi post partum 6 minggu.
(Nnaji et al., 2019).		Laporan kasus terhadap 1 responden usia 24 tahun, jumlah gravida 1 dan melahirkan pervaginamdengan robekan vaginal. Berat janin 4300gr, waktu kejadian pasca melahirkan 2 minggu, diameter himatom 12x14 cm, diberikan tindakan intervensi, terapi yang dilakukan <i>Hematoma evacuation surgery</i> . Lama rawatan di rumah sakit 2 hari dengan total terapi post partum 6 minggu.

**Utari Purnama**

2 **1** partemen Ilmu Obstetri dan Ginekologi Fakultas Kedokteran, Universitas Muhammadiyah Sumatera Utara  
Korespondensi penulis: \*Email: utaripurnama90@gmail.com

DOI: <https://doi.org/10.33024/hjk.v18i5.168>

*Vulvovaginal hematoma* pasca melahirkan pervaginam di layanan primer: Sebuah tinjauan literatur sistematis

(Nigeria)

melahirkan pervaginam dengan episiotomi. Berat janin 3600 gr, diameter himatom 12x10 cm, frekuensi nadi 112, kadar HB sebelum tindakan 8. Diberikan tindakan intervensi, terapi yang dilakukan resusitasi cairan intravena, transfusi darah, antibiotik dan analgetik. Lama rawatan di rumah sakit 9 hari dengan total terapi post partum 6 minggu.

(Ayegbusi et al., 2022).  
(Nigeria)

Laporan kasus terhadap 1 responden usia 31 tahun, jumlah gravida 1, dan melahirkan pervaginam dengan laserasi. Berat janin 3900 gr, waktu kejadian pasca melahirkan 8 jam, diameter himatom 14x12cm, tekanan darah sebelum tindakan 80/30 mmHg, frekuensi nadi 118. Diberikan tindakan intervensi, terapi yang dilakukan *hematoma evacuation surgery*, transfusi darah, analgesic, dan antibiotik. Lama rawatan di rumah sakit 4 hari.

(Banh & Keating, 2023).  
(Australia)

Laporan kasus terhadap 1 responden usia 25 tahun, jumlah gravida 2, usia kehamilan 33 minggu 4 hari, melahirkan pervaginam dan dengan komorbid asma hemoroid, depresi, ansietas, migraine, PROM PPH.. Berat janin 2700 gr, waktu kejadian pasca melahirkan 4 jam, diameter himatom 10x15 cm, kadar HB sebelum tindakan 77 g/dL, diberikan tindakan intervensi, terapi yang dilakukan *percutaneous thrombin injection*. Lama rawatan di rumah sakit 8 hari (2 hari pasca injeksi trombin) dengan total terapi post partum 6 minggu.

(Tseng, Lin, Lin, Chang, Chao, & Wang, 2020).  
(Taiwan)

Laporan kasus terhadap 3 responden usia 28 tahun, jumlah gravida 1, usia kehamilan 40 minggu 5 hari dan melahirkan pervaginam dengan episiotomi. Berat janin 3688gr, waktu kejadian pasca melahirkan 24 jam, diameter himatom 12cm, diberikan tindakan intervensi, terapi yang dilakukan *transarterial, embolization, transfusion, ice packing, drainase* dan balut taka. Lama rawatan di rumah sakit 5 hari.

Utari Purnama

2

1 partemen Ilmu Obstetri dan Ginekologi Fakultas Kedokteran, Universitas Muhammadiyah Sumatera Utara  
Korespondensi penulis: \*Email: utaripurnama90@gmail.com

DOI: <https://doi.org/10.33024/hjk.v18i5.168>

## PEMBAHASAN

Hematoma vulvovaginal didefinisikan sebagai terjadinya penumpukan darah lokal sebagai akibat kebocoran pembuluh darah yang rusak ke celah ruang (reservoir) di area subkutan atau intra jaringan di atas atau bawah muskulus levator ani pada bagian bawah pelvis (Janisiewicz et al., 2022; Tilahun, Wagari, Legesse, & Oljira, 2022). Hematoma merupakan suatu komplikasi perdarahan yang terjadi pada periode awal pasca melahirkan pervaginam, dapat terjadi secara spontan maupun beberapa jam pasca melahirkan (Janisiewicz et al., 2022; Dorland, Rabarikoto, Raelison, Randriambololona, Rajaonera, & Andrianampalanarivo, 2021).

Hematoma vulvovaginal dapat dibagi menjadi jenis vulvo dan panggul, terjadi secara spontan seperti pecahnya pseudoaneurisma pada arteri pudenda interna maupun traumatis dan tipe traumatis dapat disebabkan akibat kebidanan dan non kebidanan (Nnaji et al., 2019; Ndu-Akinla et al., 2021; Banh & Keating, 2023; Theodorou, Khoms, Bouzerda-Brahmi, de Jolinière, & Feki, 2020).

Berdasarkan lokasi penyebab terbentuknya hematoma, vulvovagina hematoma diklasifikasikan sebagai vulvovaginal hematoma infra levator dan hematoma vulvovaginal supralelevator. Hematoma infralevator sering dikaitkan dengan melahirkan pervaginam, hematoma ini terjadi dibawah otot levator ani yang melibatkan bagian bawah vagina, vulva dan daerah perineum. Sedangkan hematoma pada daerah supralelevator terjadi di area ligamentum yang luas, biasanya timbul akibat terjadinya perpanjangan robekan dari serviks, robekan pada fomijs vagina atau adanya ruptur uterus (Ndu-Akinla et al., 2021).

Bahaya yang mengancam dari hematoma vulvovaginal pasca melahirkan pervaginam sering diabaikan oleh penolong melahirkan, hal ini dikarenakan insidennya jarang terjadi. Data dilaporkan kasus hematoma ukuran kecil (<5cm) terjadi pada 1 dari 700 kelahiran dan hematoma dengan ukuran besar terjadi 1 dari 4000 kelahiran. Selain itu, komplikasi ini tidak dapat diprediksi dan sering kali timbul dengan gejala yang tidak spesifik (Janisiewicz et al., 2022).

Etiologi komplikasi ini disebabkan oleh berbagai penyebab, yaitu akibat proses melahirkan dimana terjadi robekan perineum selama melahirkan, akibat tindakan saat melakukan pertolongan melahirkan seperti episiotomi, maupun akibat adanya faktor predisposisi dari pasien, seperti adanya pseudoaneurisma dari arteri pudenda internal yang pecah pasca melahirkan

(Janisiewicz et al., 2022; Dorland et al., 2021). Trauma pembuluh darah pudenda saat proses melahirkan muncul akibat trauma saat penetrasi kepala janin, pengeluaran bahu dan saat terjadinya putar paksi pada jalan lahir (Stobie & Krishnan, 2021). Trauma ini juga mengikuti melahirkan dengan instrumentasi seperti penggunaan vakum dan instrumen lainnya (Stobie & Krishnan, 2021; Banh & Keating, 2023). Hematoma vulvovaginal pasca melahirkan pervaginam juga dapat terjadi akibat pecahnya varises vena pada daerah vulva yang muncul pada wanita multipara sebagai akibat sekunder dari seringnya proses kehamilan dan melahirkan (Theodorou et al., 2020).

Patofisiologi dari perdarahan dapat terjadi karena secara anatomi vulva dan vagina menerima suplai darah dari satu arteri pudenda internal dan dua arteri pudenda eksternal, termasuk cabang labial posterior, perineum transversal atau rektum posterior di setiap sisinya, sehingga jika terjadi trauma pada cabang dari labial arteri pudenda internal dapat menyebabkan terjadinya hematoma pada vulva, selain itu kondisi jaringan subkutan di area vaginal yang cukup lentur, trauma pada arteri pudenda menyebabkan perdarahan yang masif dan pembentukan hematoma di ruang tersembunyi bahkan dapat meluas ke daerah supralelevator dengan ekstensi retroperitoneum yang memperparah keadaan (Saxena et al., 2022; Ndu-Akinla et al., 2021).

Berbagai faktor risiko seperti, terjadinya trauma jaringan selama proses melahirkan pervaginam, tindakan episiotomi yang tertunda atau tidak dilakukan dengan baik, tindakan melahirkan yang melibatkan instrumentasi seperti vakum, perpanjangan kala 2, adanya preeklamsia, kurangnya tindakan hemostasis pasca melahirkan, primiparitas, nulliparitas, hipertensi pada kehamilan, berat badan janin yang besar (>4.5Kg), makrosomia, usia ibu (>30 tahun), perpanjangan kala dua melahirkan, adanya varises vulvovaginal dan gangguan koagulasi, serta viskositas darah berpotensi menyebabkan terjadinya hematoma vulvovaginal pasca melahirkan pervaginam (Ayegbusi et al., 2022; Saxena et al., 2022; Janisiewicz et al., 2022; Ndu-Akinla et al., 2021; Stobie & Krishnan, 2021).

Pada umumnya pasien berusia 30 tahun atau lebih dengan status primiparitas dan hampir seluruh pasien mengalami episiotomi dan terdapat 2 pasien yang menjalani melahirkan dengan instrumentasi yaitu adanya penggunaan vakum dan forsep. Disamping itu juga, ditemukan berat badan bayi rata-rata >3000 gram. Ditinjau dari segi waktu kejadiannya, manifestasi

Utari Purnama

<sup>1</sup>partemen Ilmu Obstetri dan Ginekologi Fakultas Kedokteran, Universitas Muhammadiyah Sumatera Utara  
Korespondensi penulis: \*Email: utaripurnama90@gmail.com

DOI: <https://doi.org/10.33024/hjk.v18i5.168>

*Vulvovaginal hematoma* pasca melahirkan pervaginam di layanan primer: Sebuah tinjauan literatur sistematis

komplikasi ini dapat timbul segera setelah trauma atau dapat tertunda dalam beberapa jam bahkan hari akibat proses nekrosis tekanan jaringan dengan pecahnya pembuluh darah berikutnya (Ndu-Akinla et al., 2021). Manifestasi ini sebagian besar keluhan muncul beberapa jam hingga beberapa hari pasca melahirkan pervaginam. Penegakkan diagnosis penyakit ini sering didasarkan pada keluhan pasca melahirkan berupa timbulnya nyeri yang progresif di areal perineum dan hasil pemeriksaan fisik berupa timbulnya pembengkakan pada sekitar areal perineum dengan nyeri tekan pada pemeriksaan palpasi (Janisiewicz et al., 2022; Stobie & Krishnan, 2021).

Nyeri pada daerah penjahitan pasca episiotomi atau laserasi perineum merupakan keluhan yang sering timbul pada komplikasi, hal ini sejalan dengan temuan kasus dalam penelitian ini yaitu hampir seluruh pasien mengeluhkan nyeri dan adanya benjolan di daerah penjahitan pasca episiotomi dan laserasi (Ayegbusi et al., 2022; Ndu-Akinla et al., 2021; Janisiewicz et al., 2022; Nnaji et al., 2019; Stobie & Krishnan, 2021; Tseng et al., 2020; Choudhari, Tayade, Venurkar, Deshpande, Choudhari, Tayade, & Deshpande, 2022).

Nyeri timbul akibat adanya distorsi anatomi vulva akibat faktor kompresi dan infiltrasi hematoma yang luas di areal perineum. Kondisi ini membuat pasien tidak dapat duduk dengan benar, kesulitan buang air kecil, inkontinensia anal dan impaksi feses (Ndu-Akinla et al., 2021). Pasien juga sering mengeluhkan pusing dan kelemahan sebagai akibat dari perdarahan yang luas, terkadang dapat timbul kondisi kolaps kardiovaskular dan syok, hal ini terlihat pada hasil penelitian bahwa pasien datang dengan tekanan darah yang rendah atau dilaporkan adanya transfusi darah dan paket darah yang diberikan (Ayegbusi et al., 2022; Ndu-Akinla et al., 2021).

Penegakkan diagnosis terjadinya perdarahan yang progresif dapat dinilai melalui pemeriksaan tanda vital seperti adanya penurunan tekanan darah sistolik yang mengarah pada terjadi syok hipovolemik, frekuensi nadi yang cepat, serta dukungan pemeriksaan penunjang seperti kadar hemoglobin yang rendah serta dapat dibantu dengan modalitas pencitraan, seperti *computed tomography*, *magnetic resonance imaging*, dan *ultrasound* (Ayegbusi et al., 2022; Janisiewicz et al., 2022; Stobie & Krishnan, 2021). Pemantauan perkembangan hematoma serta memastikan bahwa ukuran hematoma tidak bertambah sangat penting, sebagai dasar keputusan dalam mengambil tatalaksana yang akan dilakukan. Pengambilan

keputusan serta tindakan yang segera akan menghasilkan prognosis yang baik, lebih sedikit terbentuknya jaringan parut, mengurangi nyeri pasca melahirkan, dan menghindari terjadinya dispareunia (Saxena et al., 2022).

Sampai saat ini, tatalaksana hematoma vulvovaginal pasca melahirkan pervaginam masih menjadi hal yang kontroversial dan belum ada satupun konsensus yang mengaturnya (Ndu-Akinla et al., 2021). Pemilihan tatalaksana terapi hematoma vulvovaginal pasca melahirkan pervaginam didasarkan kepada situasi dan kondisi saat pasien datang, hal ini meliputi ukuran hematoma, kondisi hemodinamika pasien dan ketersediaan sumber daya serta keahlian tenaga medis (Hussein et al., 2022; Ayegbusi et al., 2022). Penatalaksanaan pada prinsipnya adalah memulai resusitasi segera untuk mencegah kehilangan darah lebih banyak, meminimalisir kerusakan jaringan, membebaskan pasien dari rasa nyeri serta menghindari bahaya infeksi (Ayegbusi et al., 2022).

Beberapa penulis membagginya menjadi terapi konservatif dan terapi bedah (Ndu-Akinla et al., 2021). Pasien yang tidak mungkin untuk dilakukan tindakan operasi, maka embolisasi arteri pudenda dapat dipilih sebagai metode pengobatan (Hussein et al., 2022; Nnaji et al., 2019). Jika pasien mengalami syok, eksplorasi bedah segera diperlukan dan harus dipertimbangkan untuk segera melakukan tindakan resusitasi lainnya termasuk transfusi darah jika diperlukan, selain itu bukti telah menunjukkan bahwa jika pembengkakan lebih besar dari 5 cm, tatalaksana konservatif tidak tepat, karena dikaitkan dengan perpanjangan masa perawatan (Ayegbusi et al., 2022). Tatalaksana konservatif minimal dapat direkomendasikan hematoma berukuran kecil 3-5 cm dan tidak progresif, kondisi pasien stabil, serta terletak diatas otot levator ani (hematoma vulva supraleuator). Tatalaksana ini dilakukan dengan cara memberikan kompres es, melakukan *sitz bath*, pemasangan balut tekan, pemberian antibiotik profilaksis, pemberian analgesik, pemasangan kateter urin dan bila diperlukan diberikan terapi cairan atau transfusi darah (Hussein et al., 2022; Nnaji et al., 2019; Ndu-Akinla et al., 2021).

Terapi intervensi dengan pembedahan di kamar bedah menjadi pilihan pada hematoma dengan ukuran yang besar (5cm->12cm) dan bersifat progresif serta meluas, menimbulkan gejala gangguan urologi dan neurologi (Hussein et al., 2022; Ayegbusi et al., 2022; Nnaji et al., 2019; Ndu-Akinla et al., 2021; Banh & Keating, 2023). Tindakan ini berupa insisi hematoma

Utari Purnama

1 partemen Ilmu Obstetri dan Ginekologi Fakultas Kedokteran, Universitas Muhammadiyah Sumatera Utara  
Korespondensi penulis: \*Email: utaripurnama90@gmail.com

DOI: <https://doi.org/10.33024/hjk.v18i5.168>



*Vulvovaginal hematoma* pasca melahirkan pervaginam di layanan primer: Sebuah tinjauan literatur sistematis

untuk mengevakuasi darah dan gumpalannya, tindakan ligasi pembuluh darah untuk mencapai kondisi hemostasis, diikuti dengan tindakan rekonstruksi celah hematoma, pemasangan drainase jika diperlukan dan balut tekan pada daerah perdarahan (Hussein et al., 2022; Banh & Keating, 2023). Sebelum melakukan terapi intervensi dengan pembedahan, kesiapan mental pasien sebelum operasi sangat diperlukan karena eskalasi tindakan yang cepat, sehingga diperlukan adanya kerjasama dari bidan maupun penolong melahirkan ditingkat layanan primer dengan tim medis pada rumah sakit rujukan. Diharapkan dapat mengurangi kecemasan pasien, sehingga tidak memperburuk keadaan dan tindakan operasi dapat segera dilakukan (Janisiewicz et al., 2022). *Informed consent* secara tertulis sangat diperlukan sebelum terapi bedah dilakukan, hal ini penting karena prosedur ini berpotensi adanya intervensi tambahan termasuk tindakan transfusi darah dan produk darah serta kemungkinan dilakukannya perluasan tindakan operasi seperti laparotomi, ligasi arteri iliaka, bahkan tindakan pengangkatan rahim terkadang harus dilakukan jika perdarahan tidak terkendali dan mengancam jiwa pasien (Janisiewicz et al., 2022).

Hematoma di daerah infralevator, sumber perdarahan terkadang sulit diidentifikasi, sehingga dibutuhkan penjahitan pada dasar hematoma dan balut tekan selama 12-24 jam (Ndu-Akinla et al., 2021). Pada kondisi tertentu, upaya manajemen konservatif serta upaya dalam melakukan identifikasi perdarahan tidak berhasil dilakukan oleh adanya distorsi pada jaringan longgar, maka tindakan yang lebih invasi untuk menghentikan perdarahan dapat dilakukan seperti tindakan embolisasi angiografi atau embolisasi arteri trans kateter (Hussein et al., 2022; Ndu-Akinla et al., 2021; Misugi, Hamuro, Kitada, Kurihara, Tahara, Terayama, & Tachibana, 2022; Tseng et al., 2020). Pemasangan drainase diikuti dengan tindakan balut tekan pada daerah vaginal dapat dilakukan selama 24 jam dengan tujuan untuk mengeringkan ruang hematoma baik pada hematoma dengan ukuran kecil maupun pasca tatalaksana bedah (Ndu-Akinla et al., 2021). Hematoma vulvovaginal yang dihubungkan dengan adanya pseudoaneurisma, ditangani dengan beberapa cara yaitu melakukan injeksi trombin dengan panduan ultrasonografi, embolisasi angiografi, dan perbaikan melalui pembedahan (Banh & Keating, 2023).

Evaluasi pasca tindakan bedah baik secara langsung maupun dengan bantuan ultrasonografi sangat

membantu untuk diagnosis cepat dan mengevaluasi tindakan pasca bedah karena adanya beberapa laporan kemunculan hematoma berulang, sehingga diperlukan tindakan operasi kembali. Pasca operasi, bidan dan penolong melahirkan di layanan primer juga perlu untuk mempersiapkan mental dan membimbing pasien untuk melakukan perawatan pada bayi serta memberikan edukasi pasien untuk melakukan evaluasi mandiri pasca melahirkan untuk mencegah timbulnya komplikasi lanjutan (Janisiewicz et al., 2022).

### SIMPULAN

Hematoma vulvovaginal yang terjadi pasca melahirkan pervaginam diakibatkan oleh trauma pembuluh darah pudenda internal yang terjadi akibat proses melahirkan dan tindakan yang dilakukan saat menolong melahirkan. Hematoma ini dapat terjadi secara spontan maupun beberapa jam setelah melahirkan, ditandai dengan timbulnya nyeri dan pembengkakan di daerah perineum. Komplikasi ini dapat muncul dengan manifestasi klinis ringan hingga berat seperti terjadinya syok sehingga diperlukan penegakan diagnosis yang segera untuk memutuskan tatalaksana yang akan dilakukan. Diharapkan dapat meningkatkan pengetahuan penolong melahirkan khususnya di tingkat layanan primer untuk lebih waspada terhadap potensi terjadinya komplikasi hematoma vulvovaginal, sehingga perawatan pasca melahirkan dapat tercapai dengan baik dan pasien dapat pulang dengan segera.

### DAFTAR PUSTAKA

- Arnold, M. J., Sadler, K., & Leli, K. (2021). Obstetric lacerations: prevention and repair. *American family physician*, 103(12), 745-752.
- Ayegbusi, E. O., Archibong, M. S., Adeyanju, T. B., Adeyiolu, A. T., Gyadale, A. N., Fadare, O. O., & Abe, A. T. (2022). Postpartum Shock Following Vulvovaginal Haematoma, Rare but Keeps Coming: The Complete Case Report. *Journal of Clinical Haematology*, 3(1), 28-32.
- Banh, S., & Keating, S. (2023). Labial artery pseudoaneurysm following preterm vaginal delivery treated with ultrasound-guided thrombin injection: A case report. *Case Reports in Women's Health*, 39, e00546.

### Utari Purnama

Departemen Ilmu Obstetri dan Ginekologi Fakultas Kedokteran, Universitas Muhammadiyah Sumatera Utara  
Korespondensi penulis: \*Email: utaripurnama90@gmail.com

DOI: <https://doi.org/10.33024/hjk.v18i5.168>

*Vulvovaginal hematoma* pasca melahirkan pervaginam di layanan primer: Sebuah tinjauan literatur sistematis

- Choudhari, R. G., Tayade, S. A., Venurkar, S. V., Deshpande, V. P., CHOUDHARI, R. G., Tayade, S., & Deshpande, V. (2022). A review of episiotomy and modalities for relief of episiotomy pain. *Cureus*, 14(11).
- Corvino, F., Giurazza, F., Vallone, M., Mosca, S., Fischer, M. J., Corvino, A., & Niola, R. (2021). Postpartum hemorrhage: rescue. In *Seminars in Ultrasound, CT and MRI* (Vol. 42, No. 1, pp. 75-84). WB Saunders.
- Dorland, R. T., Rabarikoto, H. F., Raelison, J. G., Randriambololona, D. M. A., Rajaonera, T. A., & Andrianampalinarivo, H. (2021). Hematoma vulvovaginal: exceptional etiology of obstetrical near miss. *International Journal of Research in Medical Sciences*, 9(7), 2109.
- Ernest, A., & Knapp, G. (2015). Severe traumatic vulva hematoma in teenage girl. *Clinical case reports*, 3(12), 975.
- Gölbaşı, C., Gölbaşı, H., Bayraktar, B., & Ertaş, İ. E. (2021). Surgical management and clinical follow-up of post-coital severe vulvar hematoma in a 14-year-old adolescent girl: a case presentation. *Acta Bio Medica: Atenei Parmensis*, 92(Suppl 1).
- Gommesen, D., Nøhr, E., Qvist, N., & Rasch, V. (2019). Obstetric perineal tears, sexual function and dyspareunia among primiparous women 12 months postpartum: a prospective cohort study. *BMJ open*, 9(12), e032368.
- Haylen, B. T., Vu, D., & Wong, A. (2022). Surgical anatomy of the vaginal introitus. *Neurology and Urodynamics*, 41(6), 1240-1247.
- Hussein, A., Ramadan, A., Saheb, W., Yared, G., & Ghazal, K. (2022). Intrapartum Spontaneous Vulvar Hematoma Expectantly Handled. *Ann Clin Case Rep*. 2022; 7, 2270.
- Janisiewicz, K., Mazurkiewicz, B., & Stefaniak, M. (2022). Vaginal haematoma as a postpartum complication: a case report. *Medical Science Pulse*, 16(4), 49-55.
- Khadim, I., Hussain, N., Sahar, N., & Khalid, R. (2023). Effect of Nursing Care Practices Based on Clinical Interventions on the Incidence of Primary Post-Partum Hemorrhage in Females Undergoing Spontaneous Vaginal Delivery: Nursing Care Practices Based on Clinical Interventions. *Pakistan Journal of Health Sciences*, 161-165.
- Khadim, I., Yaqoob, A., Parveen, K., Khan, S., & Afzal, M. (2022). Effect of Clinical Interventions on the Incidence of Primary Post-Partum Hemorrhage in Females Undergoing Spontaneous Vaginal Delivery. *Pakistan Journal of Medical & Health Sciences*, 16(04), 902-902.
- Linde, L. E., Rasmussen, S., Moster, D., Kessler, J., Baghestan, E., Gissler, M., & Ebbing, C. (2022). Risk factors and recurrence of cause-specific postpartum hemorrhage: A population-based study. *PLoS One*, 17(10), e0275879.
- Misugi, T., Hamuro, A., Kitada, K., Kurihara, Y., Tahara, M., Terayama, E., & Tachibana, D. (2022). Transcatheter Arterial Embolization (TAE) Using N-Butyl-2-cyanoacrylate (NBCA) as the First Choice for Postpartum Vulvovaginal Hematoma; Case Series and Reviews of the Literature. *Diagnostics*, 12(6), 1429.
- Moitra, B., & Oraon, B. P. (2020). Study of cases of post-partum hemorrhage after spontaneous vaginal delivery in labour room of obstetrics and gynecology department of tertiary care center, Ranchi, Jharkhand, India. *International Journal of Reproduction, Contraception, Obstetrics and Gynecology*, 9(4), 1540-1545.
- Ndu-Akinla, C. O., Dienye, N. P., & Dienye, P. O. (2021). Vulvovaginal haematoma presenting in the puerperium: a case report. *GSC Advanced Research and Reviews*, 6(3), 083-086.
- Nnaji, H. C., Nwankwo, T. O., Aniebue, U. U., & Asogwa, A. O. (2019). Large vulva haematoma following spontaneous vaginal delivery: successful conservative management in Enugu, South East Nigeria. *Advances in Reproductive Sciences*, 8(1), 31-35.
- Orisabinone, I. B., Oweisi, P., Orij, P. C., & Wagio, J. (2020). Antepartum Vulva Haematoma, Surgical

**Utari Purnama**

Departemen Ilmu Obstetri dan Ginekologi Fakultas Kedokteran, Universitas Muhammadiyah Sumatera Utara  
Korespondensi penulis: \*Email: utaripurnama90@gmail.com

DOI: <https://doi.org/10.33024/hjk.v18i5.168>

*Vulvovaginal hematoma* pasca melahirkan pervaginam di layanan primer: Sebuah tinjauan literatur sistematis

- Intervention and Subsequent Vaginal Delivery. *Yenagoa Medical Journal*, 2(1), 179-182. 27<sup>th</sup>
- Sadeh, S.S., Behseresht, A., & Khayatian, S. (2021). Analyzing The Role of Rotational Thromboelastometry (ROTEM) in Postpartum Hemorrhage Management, Accounting the Importance of Time and Target. *Sarem Journal of Medical research*, 6(1), 9-17.
- Saxena, P., Chaudhary, G., Laul, P., & Kadam, V. K. (2022). Spontaneous Vulvar Hematoma in Labor: A Rare Presentation. *The Journal of Obstetrics and Gynecology of India*, 72(1), 81-82.
- Shivhare, S., Meena, J., Kumar, S., & Gamanagatti, S. (2021). Endovascular management of episiotomy site hematoma: Two cases and a brief review. *Turkish Journal of Obstetrics and Gynecology*, 18(2), 163.
- Stobie, W., & Krishnan, D. (2021). Large concealed paravaginal haematoma: a case report of an occult postpartum haemorrhage. *Case Reports in Women's Health*, 30, e00311.
- Theodorou, G., Khomsi, F., Bouzerda-Brahmi, K., de Jolinière, J. B., & Feki, A. (2020). Surgical management of a large postoperative vulvar haematoma following vulvar phlebectomy and ovarian vein embolization for vulvar varicose veins: A case report. *Case Reports in Women's Health*, 27, e00225.
- Tilahun, T., Wakgari, A., Legesse, A., & Oljira, R. (2022). Postpartum spontaneous vulvar hematoma as a cause of maternal near miss: a case report and review of the literature. *Journal of Medical Case Reports*, 16(1), 85.
- Tseng, J. Y., Lin, I. C., Lin, J. H., Chang, C. M., Chao, W. T., & Wang, P. H. (2020). Optimal approach for management of postpartum vulva hematoma: Report of three cases. *Taiwanese Journal of Obstetrics and Gynecology*, 59(5), 780-783.
- Urbankova, I., Grohregin, K., Hanacek, J., Krcmar, M., Feyereisl, J., Deprest, J., & Krofta, L. (2019). The effect of the first vaginal birth on pelvic floor anatomy and dysfunction. *International urogynecology journal*, 30, 1689-1696.
- van Minde, M. R. C., Koopman-van Gemert, A. W. M. M., & Rombout-de Weerd, S. (2015). The role of fibrinogen in massive postpartum haemorrhage, a case report. *Case Reports in Women's Health*, 6, 4.
- Zejnnullahu, V. A., Zejnnullahu, V. A., & Kosumi, E. (2022). Surgical management of a large non-obstetric vulvar hematoma: A case report. *Journal of Case Reports and Images in Obstetrics and Gynecology*, 8(1).

**Utari Purnama**

Departemen Ilmu Obstetri dan Ginekologi Fakultas Kedokteran, Universitas Muhammadiyah Sumatera Utara  
Korespondensi penulis: \*Email: utaripurnama90@gmail.com

DOI: <https://doi.org/10.33024/hjk.v18i5.168>

# Vulvovaginal hematoma pasca melahirkan pervaginam di layanan primer: Sebuah tinjauan literatur sistematis

ORIGINALITY REPORT

5%

SIMILARITY INDEX

## PRIMARY SOURCES

1	<a href="http://ejurnal.malahayati.ac.id">ejurnal.malahayati.ac.id</a> Internet	93 words — 2%
2	<a href="http://www.coursehero.com">www.coursehero.com</a> Internet	41 words — 1%
3	<a href="http://jurnal.umsu.ac.id">jurnal.umsu.ac.id</a> Internet	36 words — 1%
4	<a href="http://repositorio.puce.edu.ec">repositorio.puce.edu.ec</a> Internet	20 words — < 1%
5	Wellington Romero da Silva. "Gestão da diversidade LGBTQ+ e desempenho empresarial: uma análise no contexto brasileiro", Universidade de São Paulo. Agência de Bibliotecas e Coleções Digitais, 2023 Crossref Posted Content	11 words — < 1%
6	<a href="http://www.researchgate.net">www.researchgate.net</a> Internet	10 words — < 1%

EXCLUDE QUOTES ON

EXCLUDE BIBLIOGRAPHY ON

EXCLUDE SOURCES < 10 WORDS

EXCLUDE MATCHES < 10 WORDS